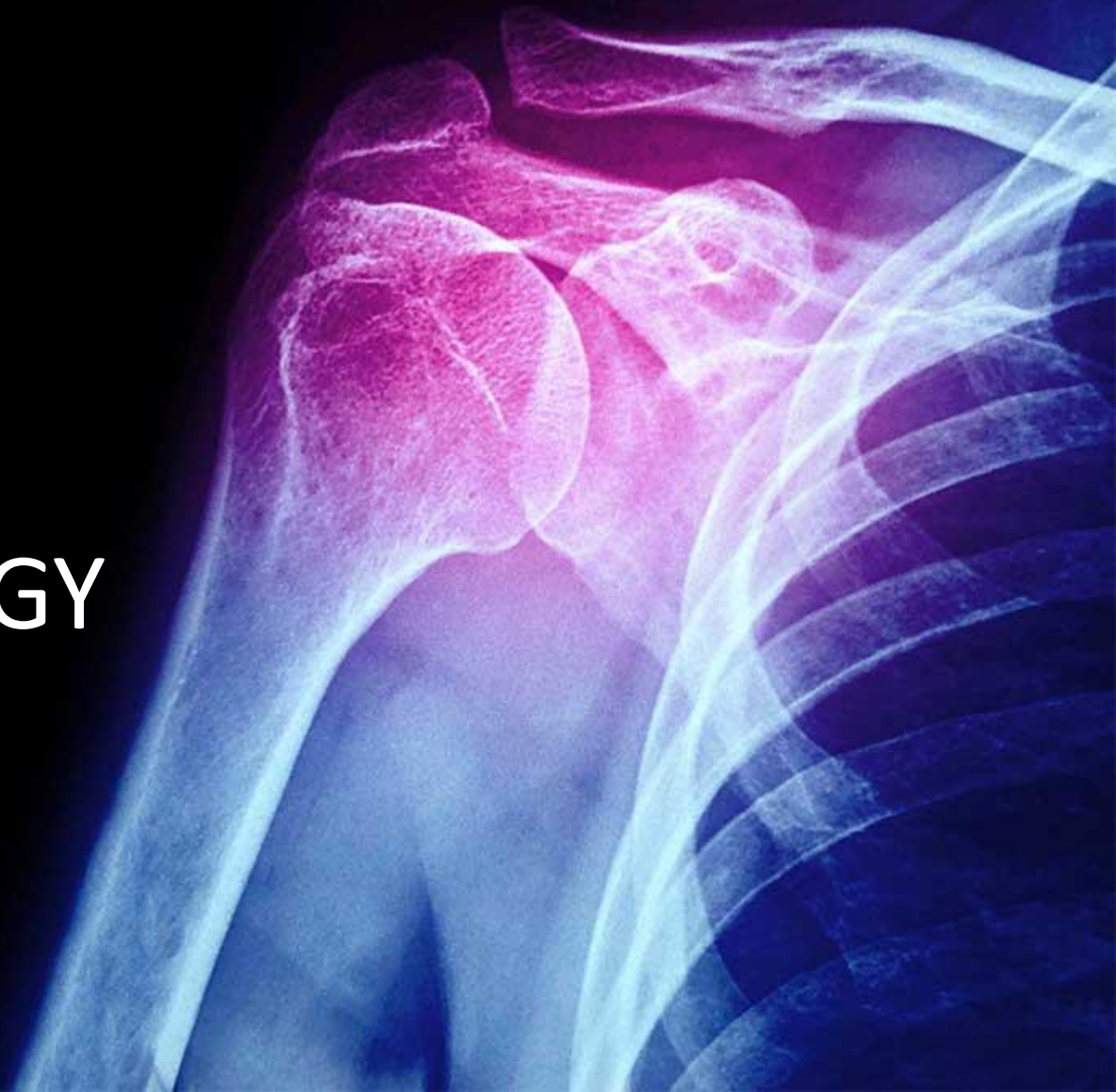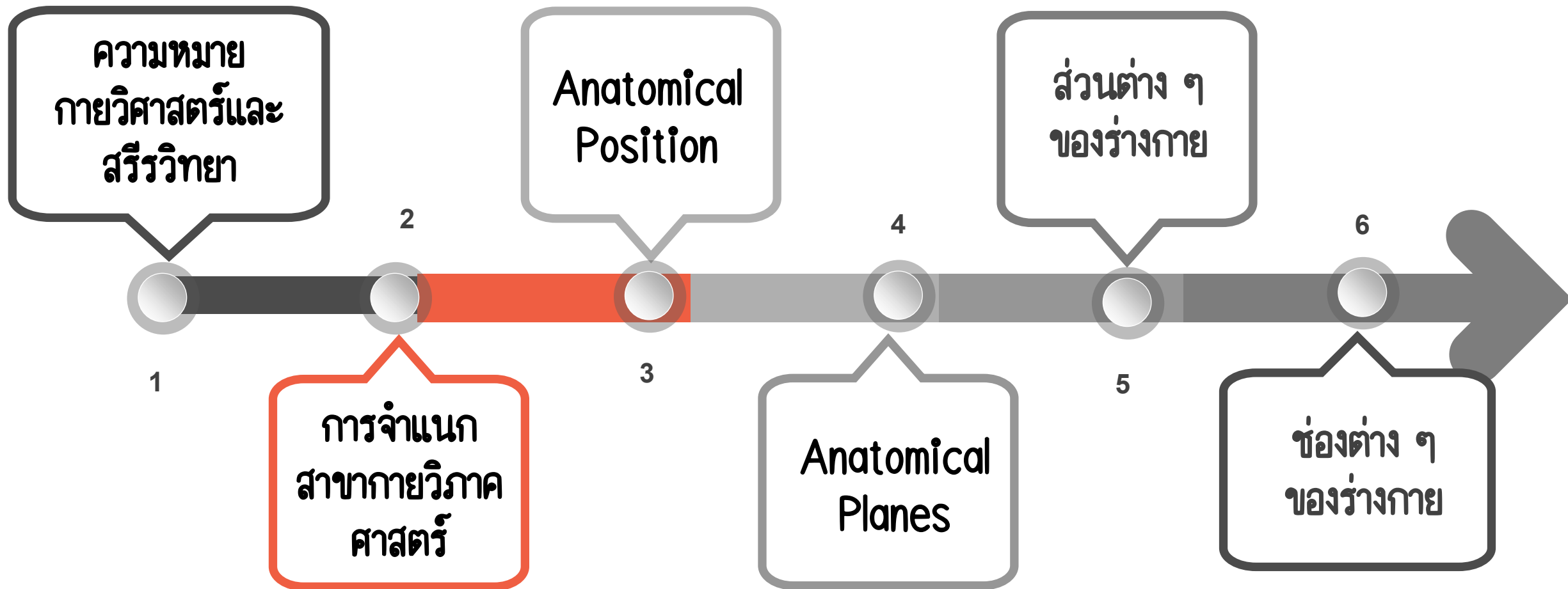


# กายวิภาคศาสตร์ และสรีรวิทยา

ANATOMY AND PHYSIOLOGY

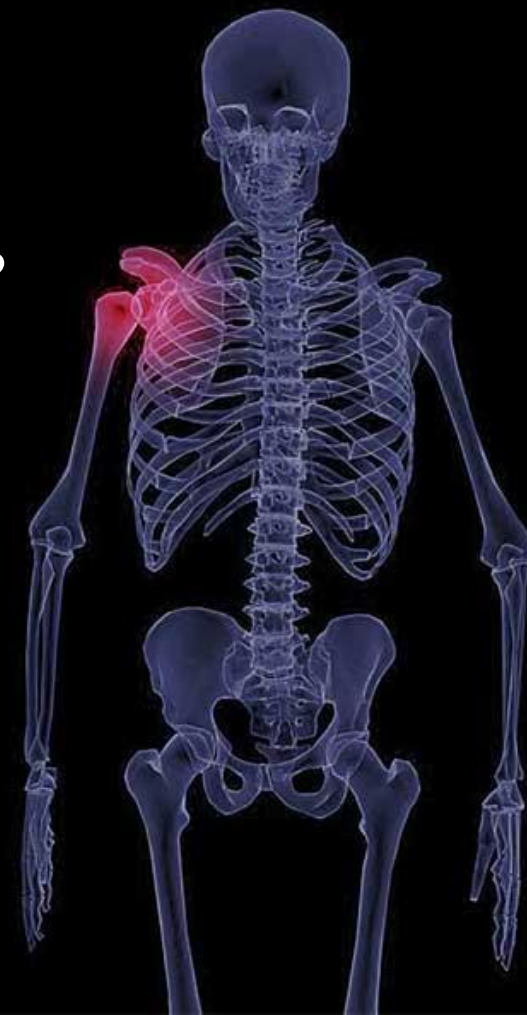

# OUTLINE



01

ความหมายกายวิภาคศาสตร์  
และสรีรวิทยา



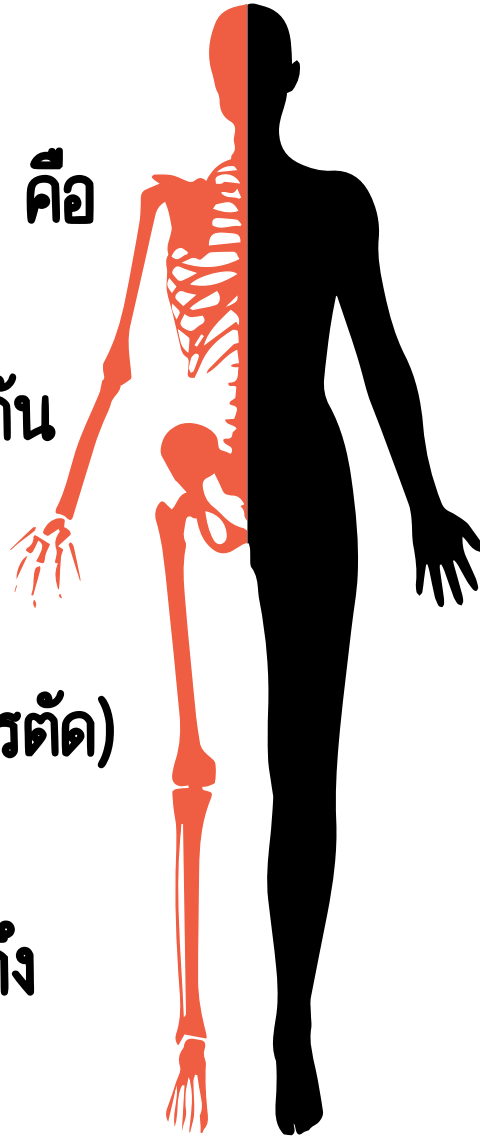
# กายวิภาค (Anatomy)

มีรากศัพท์มาจากภาษากรีก 2 คำ คือ

**Ana** หมายถึง Apart (แยกจากกัน เป็นส่วน ๆ)

**Tomy** หมายถึง A cutting (การตัด)

เมื่อรวมสองคำเข้าด้วยกัน จึงหมายถึง การตัดออกเป็นส่วน ๆ



# สรีรวิทยา (Physiology)

เป็นวิทยาศาสตร์ที่ศึกษาเกี่ยวกับหน้าที่และกลไกการทำงานของสิ่งมีชีวิต

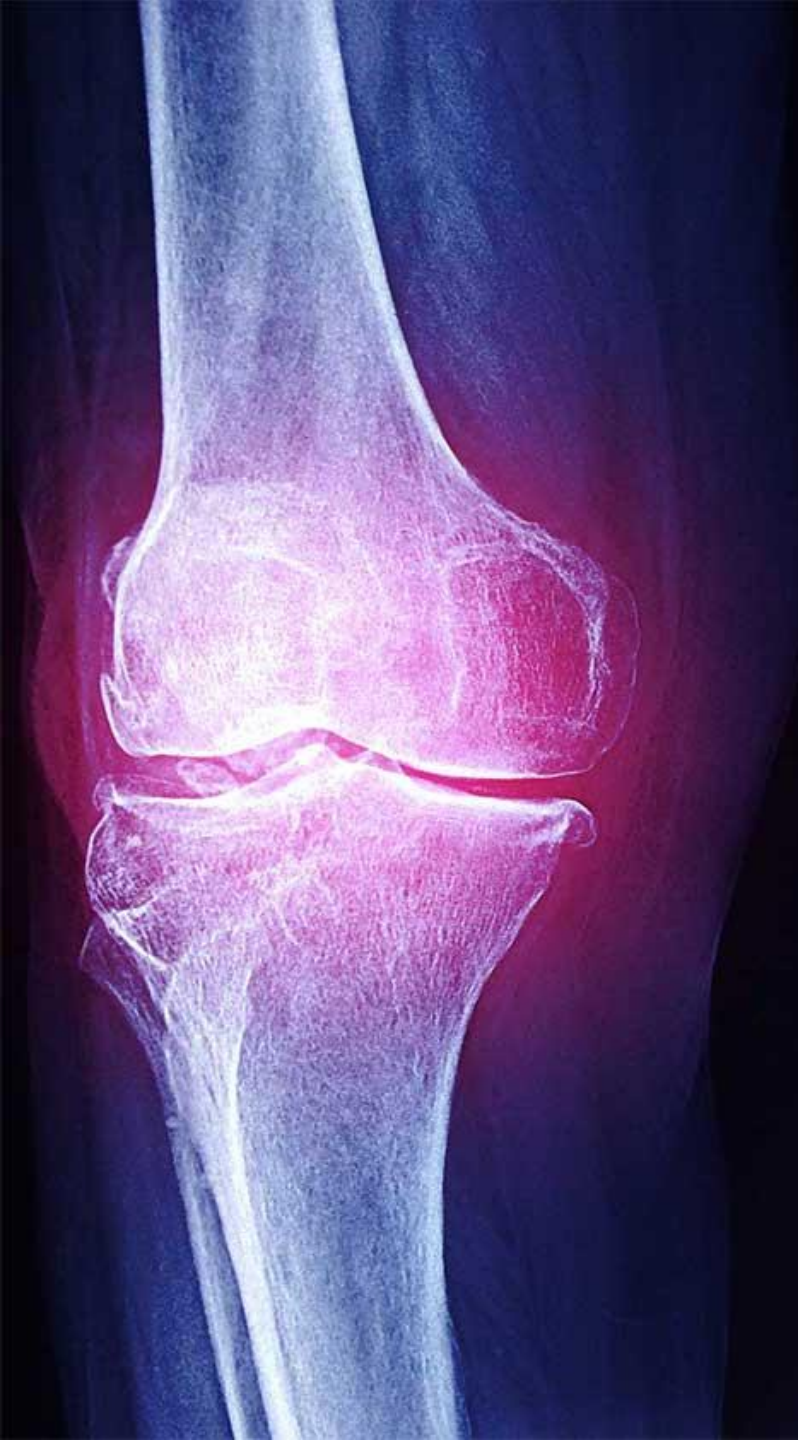# กายวิภาคศาสตร์และสรีรวิทยา

เป็นวิชาชีววิทยาแขนงหนึ่งที่ศึกษาเกี่ยวกับขนาด รูปร่าง โครงสร้าง ตำแหน่ง ตลอดจนหน้าที่และการทำงานของเซลล์หรืออวัยวะต่าง ๆ ที่ประกอบเป็นร่างกายสิ่งมีชีวิต โดยจะแยกศึกษาที่ละกรณีหรือศึกษาพร้อมกัน ทั้งทางด้านกายวิภาคศาสตร์และสรีรวิทยา

ทั้งสองสาขาวิชาจะแตกต่างกันที่กายวิภาคศาสตร์เน้นการศึกษาเกี่ยวกับ โครงร่าง ส่วนสรีรวิทยาเน้นที่การศึกษาเกี่ยวกับ การทำงานและหน้าที่

02

การจำแนกสาขา  
กายวิภาคศาสตร์



Regional Anatomy  
(การศึกษาโดยแบ่งเป็นส่วน ๆ ของร่างกาย)

Systemic Anatomy  
(การศึกษาตามระบบต่าง ๆ ของร่างกาย)

Gross Anatomy  
(การศึกษาโดยไม่ใช้กล้องจุลทรรศน์)

Microscopic Anatomy  
(การศึกษาโดยใช้กล้องจุลทรรศน์)

Developmental Anatomy  
(การศึกษาเกี่ยวกับการเจริญเติบโตและการพัฒนาจากไข่ที่ถูกผสมแล้วจนโตเป็นผู้ใหญ่)

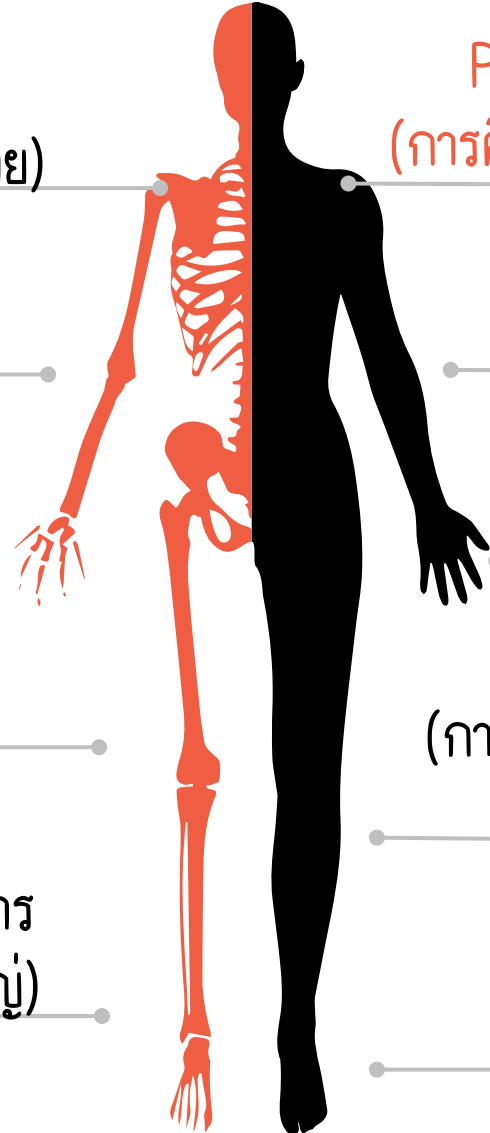
Pathological Anatomy (Pathology)  
(การศึกษาการเปลี่ยนแปลงในโครงสร้างที่เป็นโรค)

Histology  
(การศึกษาเนื้อเยื่อภายใต้กล้องจุลทรรศน์)

Cytology  
(การศึกษาเกี่ยวกับเซลล์)

Radiographic Anatomy  
(การศึกษาเกี่ยวกับโครงสร้างของร่างกายโดยใช้ภาพถ่ายเอกซเรย์)


Splanchnology  
(การศึกษาเกี่ยวกับอวัยวะภายใน)



# การจัดโครงสร้างของร่างกาย (Body Organization)

Atom

(อะตอม)




หน่วยที่เล็กที่สุดซึ่งยึดเข้ากัน  
ด้วยพันธะต่าง ๆ เป็นโมเลกุล

หน่วยโครงสร้างที่ประกอบขึ้น  
จากเนื้อเยื่อหลายชนิดที่ทำ  
หน้าที่ร่วมกัน


Organs

(อวัยวะ)



Cell

(เซลล์)



หน่วยโครงสร้างพื้นฐานที่เล็ก  
ที่สุดของสิ่งมีชีวิตที่สามารถ  
ทำงานได้

หน่วยโครงสร้างขนาดใหญ่  
ประกอบด้วยอวัยวะตั้งแต่ 2  
ชนิด มาทำงานหรือทำหน้าที่  
ประสานกัน


System

(ระบบ)



Tissue

(เนื้อเยื่อ)




หน่วยโครงสร้างที่ประกอบขึ้น  
จากเซลล์ตั้งแต่ 2 เซลล์ขึ้นไป  
มาทำหน้าที่ร่วมกัน

ประกอบขึ้นจากระบบต่าง ๆ  
หลายระบบซึ่งทำงานตามหน้าที่  
ของแต่ละระบบเพื่อให้ร่างกาย  
ดำรงอยู่ได้

Body

(ร่างกาย)



# Systemic Anatomy

(การศึกษาตามระบบต่าง ๆ ของร่างกาย)

ระบบโครงร่างของร่างกาย  
(The Skeletal System)

เซลล์และเนื้อเยื่อ  
(The Cell and Tissue)

ระบบปกคลุมร่างกาย  
(The Integumentary System)

ระบบประสาท  
(The Nervous System)

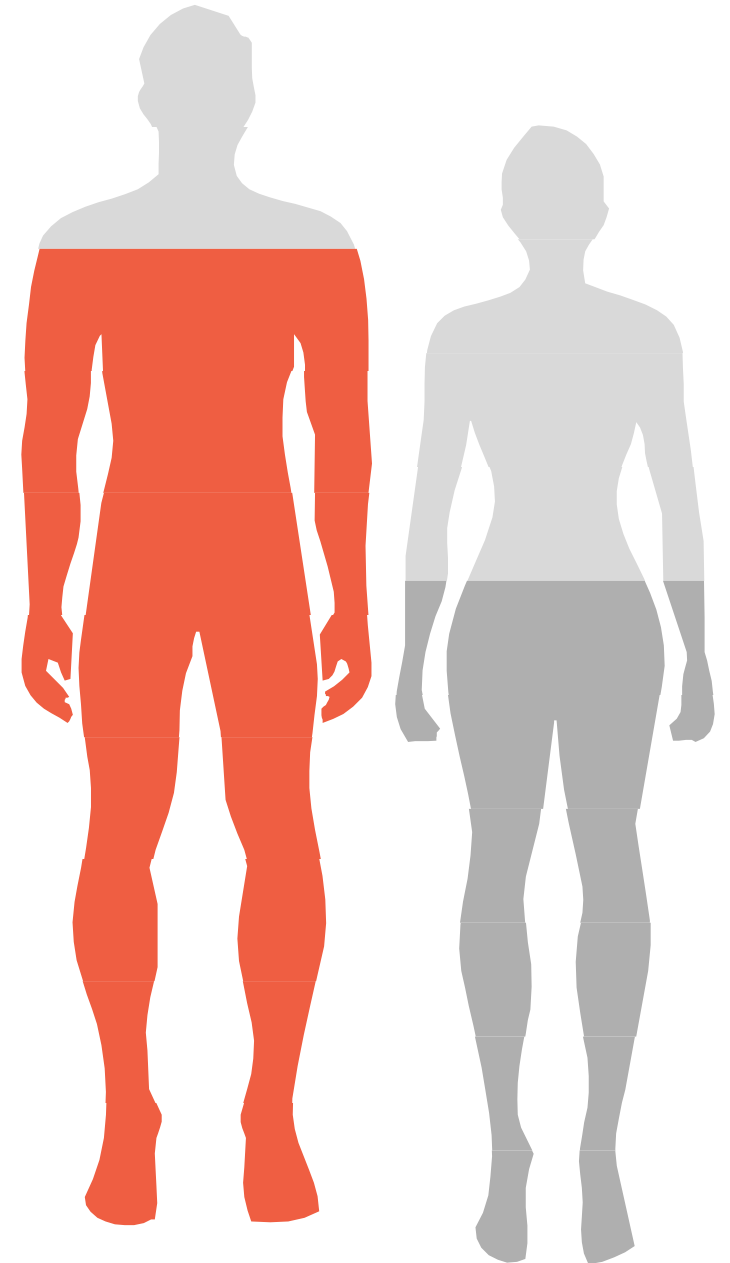
ระบบไหลเวียนเลือด  
(The Cardiovascular System)

ระบบทางเดินอาหาร  
(The Digestive System)

ระบบขับถ่าย  
(The Urinary System)

ระบบหายใจ  
(The Respiratory System)

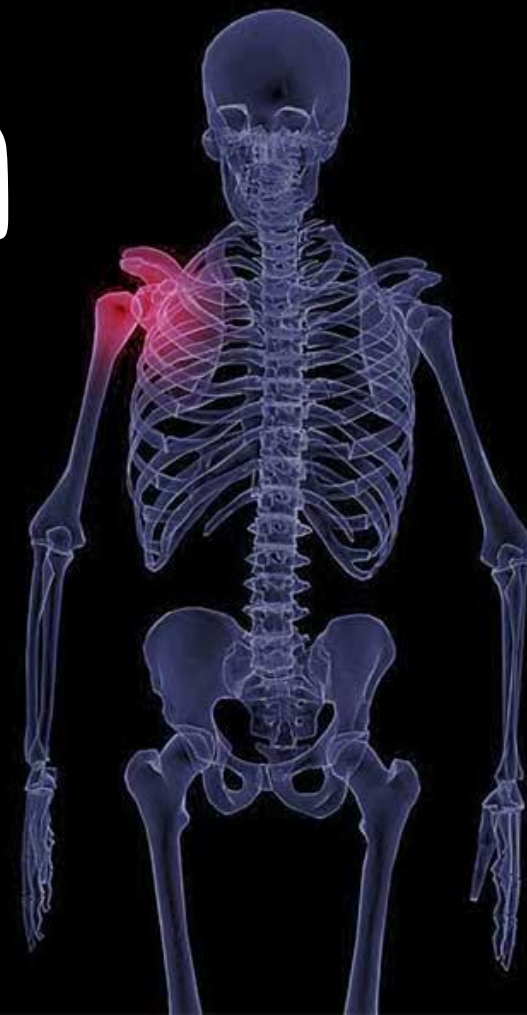ระบบกล้ามเนื้อ  
(The Muscular System)



03

# Anatomical Position

## ท่าทางกายวิภาค



Superior

เกี่ยวข้องกับด้านบน

Inferior

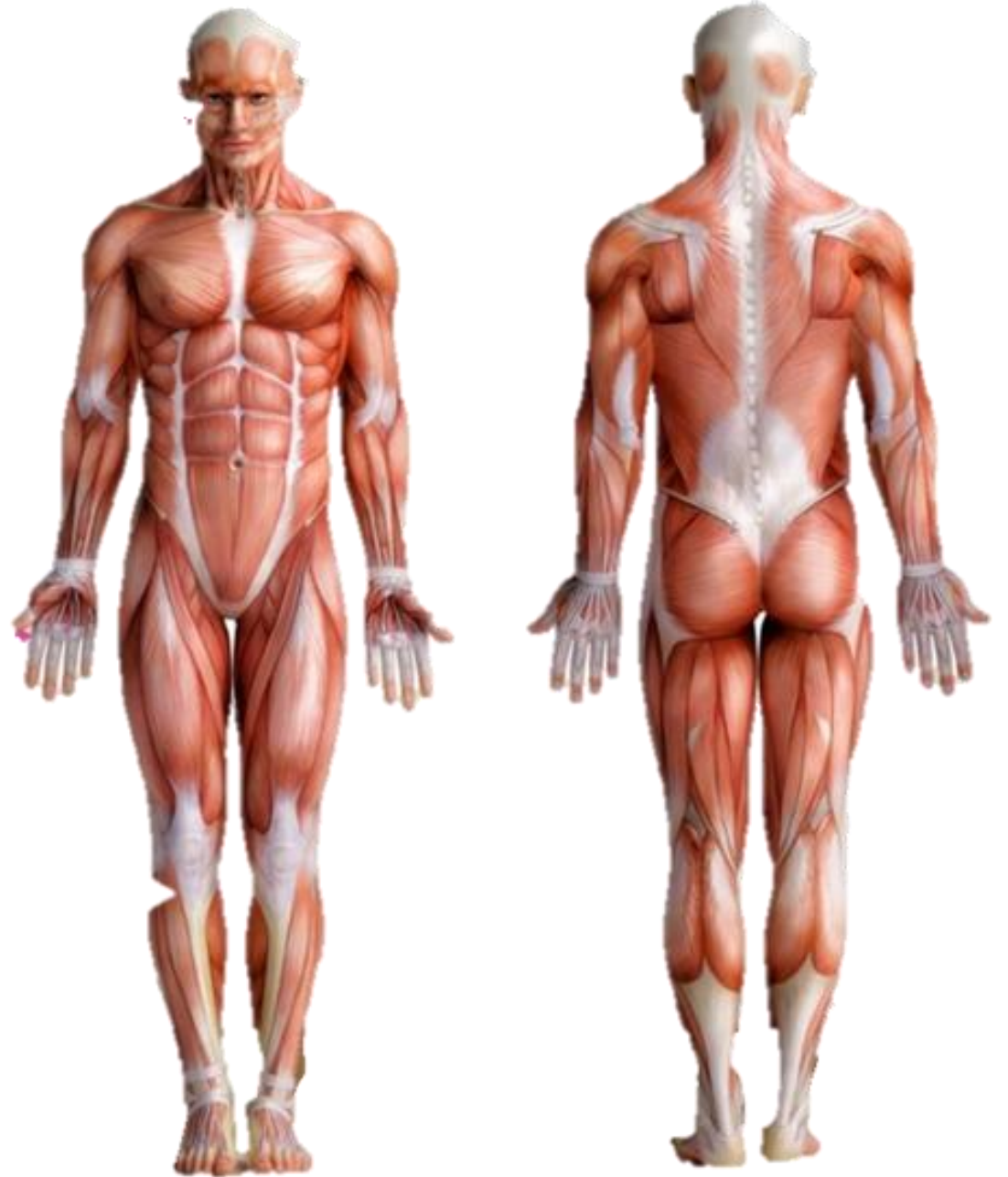เกี่ยวข้องกับด้านล่าง

Anterior

เกี่ยวข้องกับด้านหน้า

Posterior

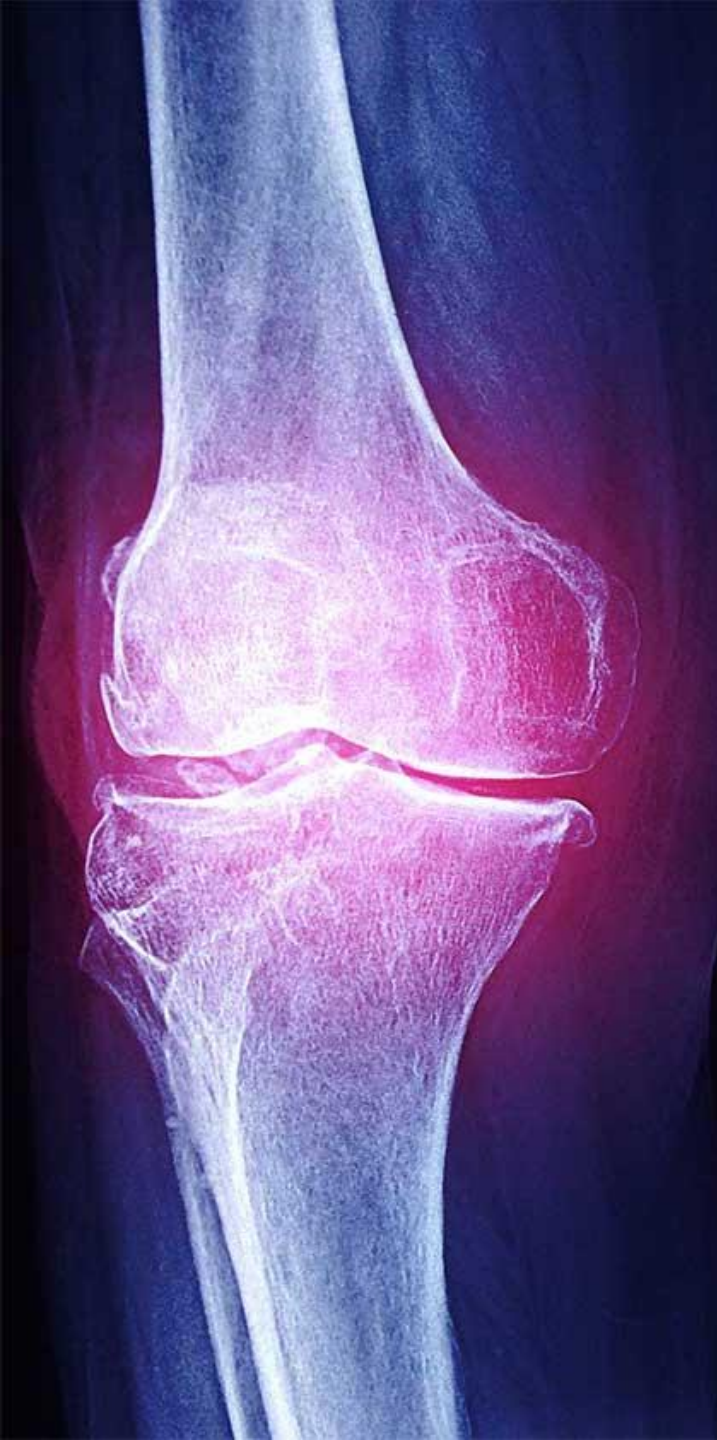เกี่ยวข้องกับด้านหลัง



04

# Anatomical Planes

## เส้นแบ่งทางกายวิภาค

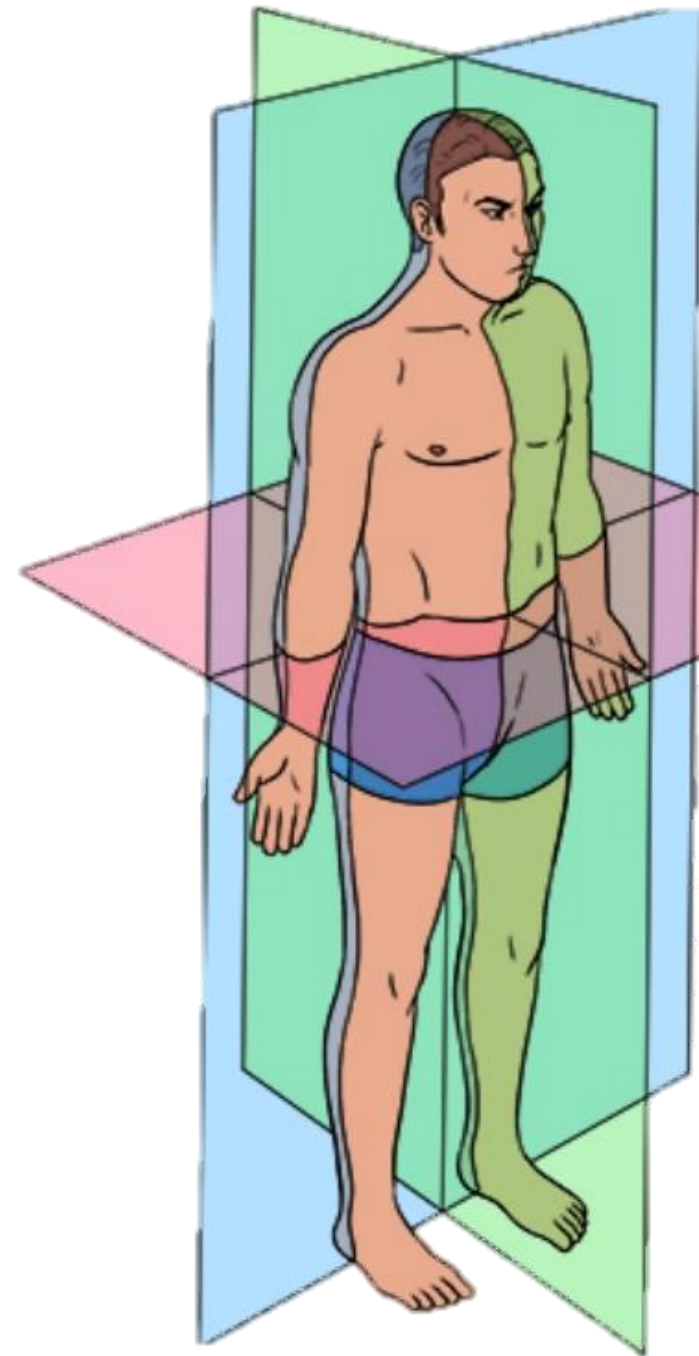


เส้นสมมติที่ลากผ่านส่วนของร่างกาย เพื่อใช้เป็นเส้นเปรียบเทียบของการอ้างอิงส่วนต่าง ๆ ในร่างกาย ประกอบด้วย 3 เส้นหลัก คือ

1 **Sagittal plane** คือ ระนาบในแนวตั้งที่แบ่งร่างกายเป็นซีกซ้ายและขวา

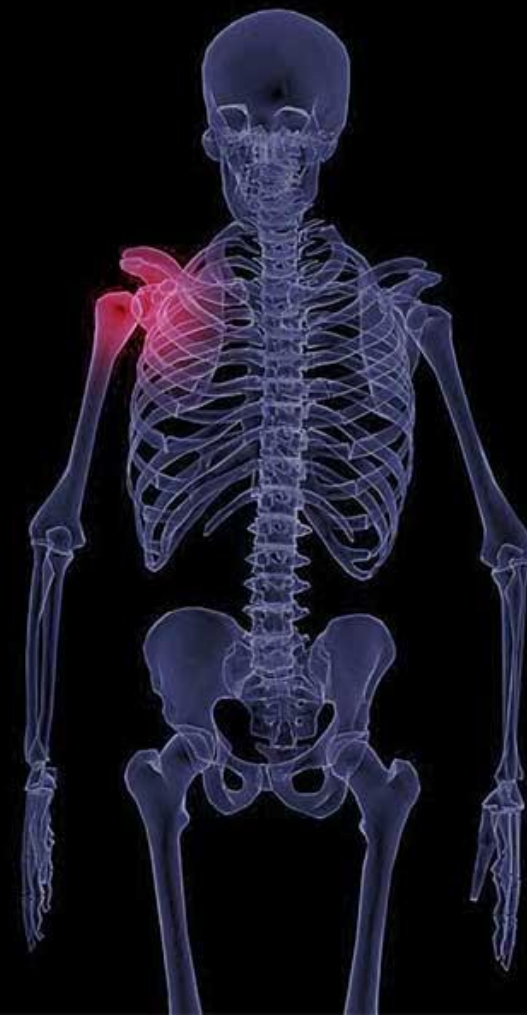2 **Frontal (coronal) plane** คือ ระนาบแบ่งร่างกายเป็นซีกส่วนหน้า (anterior) กับส่วนหลัง (posterior)

3 **Horizontal (Transverse) plane** คือระนาบที่ตั้งฉากกับแกนยาวของลำตัวและแบ่งร่างกายออกเป็นส่วนบนและส่วนล่าง



# 05

## ส่วนต่าง ๆ ของร่างกาย



# Axial Part (ส่วนที่อยู่ตรงกลาง)

An anatomical diagram of the human axial skeleton, showing the skull, neck, and upper torso. The diagram is overlaid with text labels for different regions: Head (หัว), Neck (คอ), Thorax (ช่วงอก), Abdomen (ช่วงช่องท้อง), and Pelvis (เชิงกราน). The labels are arranged in a vertical column on the left side of the diagram, with the Neck label on the right side. The labels are in Thai and English, with the English labels in orange and the Thai labels in grey.

Head (หัว)

Neck (คอ)

Thorax (ช่วงอก)

Abdomen  
(ช่วงช่องท้อง)

Pelvis (เชิงกราน)

# Appendicular Part

Upper Extremities  
(Upper Limbs)

Shoulder  
Upper Arm  
Forearm  
Wrist  
Hand

ไหล่  
ต้นแขน  
ปลายแขน ต้นแขน  
ข้อมือ  
มือ

Lower Extremities  
(Lower Limbs)

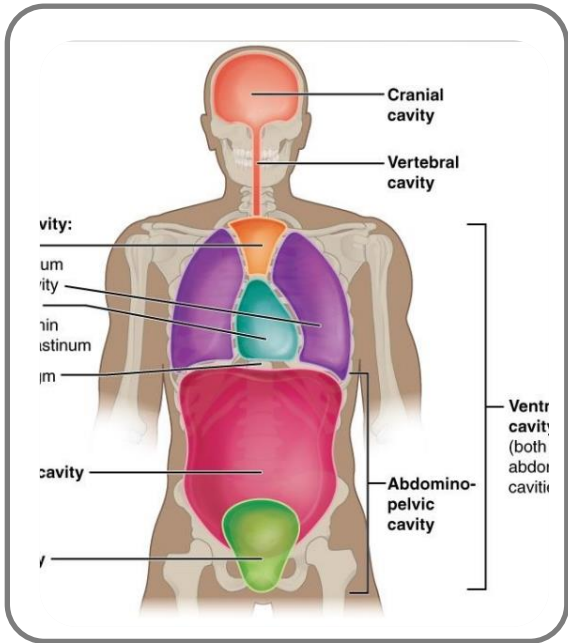
Thigh  
Leg  
Ankles  
Feet

ต้นขา  
ขา  
ข้อเท้า  
เท้า

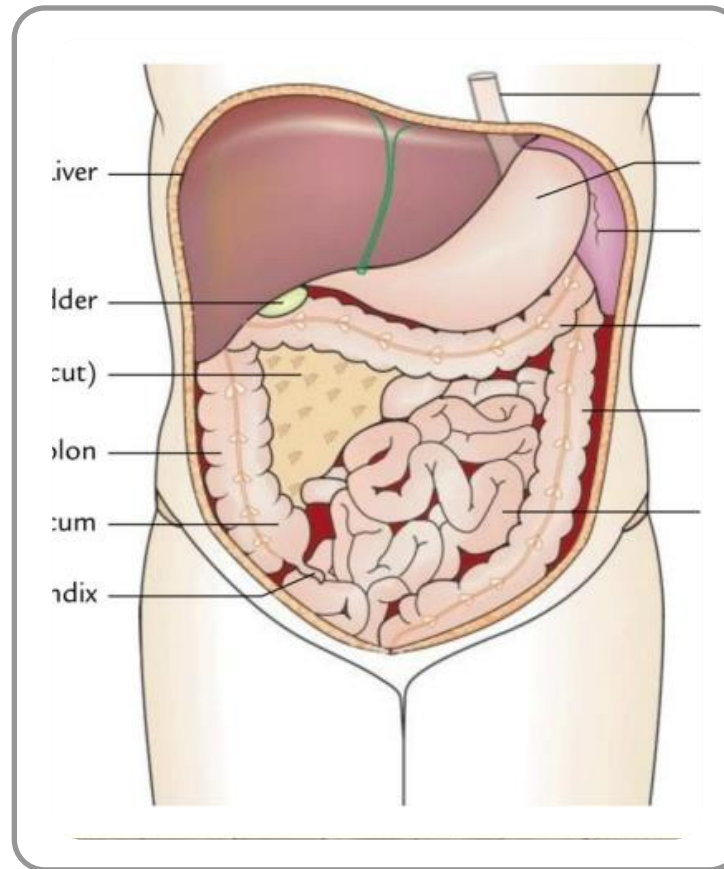


06

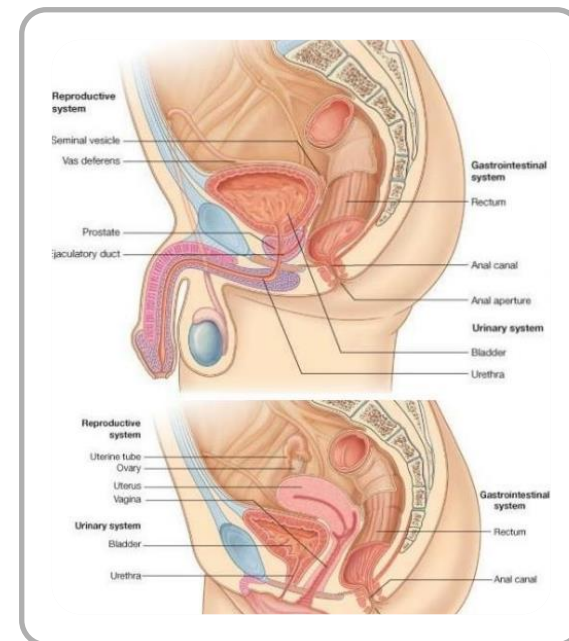
ช่องต่าง ๆ ของร่างกาย



**Thoracic cavity (ช่องอก)** อวัยวะที่สำคัญ ได้แก่ หลอดลม หลอดข้าวปอด ปอด หลอดอาหาร หัวใจ หลอดเลือดแดงใหญ่ หลอดเลือดดำใหญ่



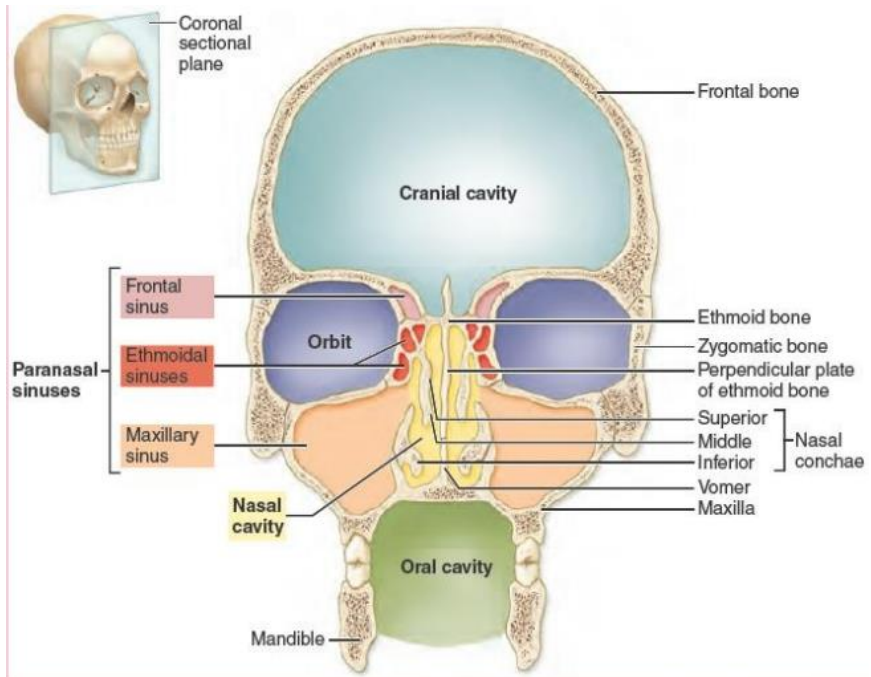
**Abdominal cavity (ช่องท้อง)** อวัยวะที่สำคัญ ได้แก่ กระเพาะอาหาร ลำไส้เล็ก ลำไส้ใหญ่ ตับ ตับอ่อน ถุงน้ำดี ม้าม ไต หลอดไต



# ช่องโพรงด้านหน้า

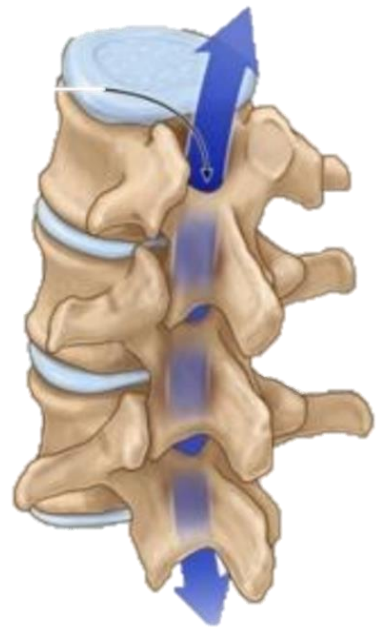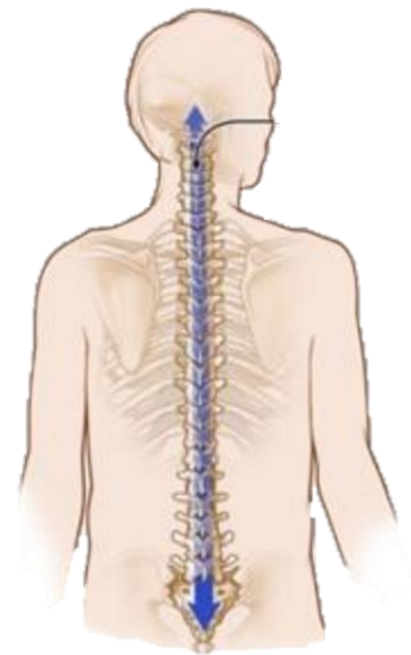
## Ventral/Anterior cavity

**Pelvic cavity (ช่องท้องน้อยหรือช่องเชิงกราน)** อวัยวะที่สำคัญ ได้แก่ ลำไส้ใหญ่ส่วนปลาย ลำไส้ตรง กระเพาะปัสสาวะ และอวัยวะสืบพันธุ์

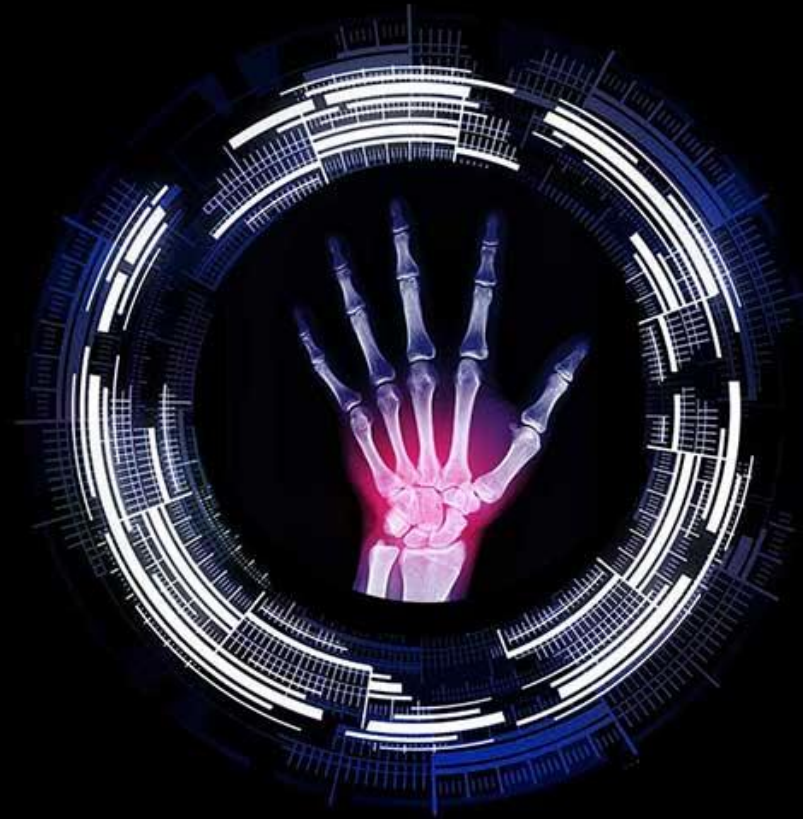

# ช่องโพรงด้านหลัง Dorsal cavity

บรรจุสมองอยู่ภายใน กะโหลกศีรษะและมีช่องเล็ก ๆ อีก 3 ช่อง ดังนี้ 1) ช่องเบ้าตา (orbital cavity) เป็นที่บรรจุ อวัยวะลูกตา (eye) ประสาทตา (optic nerve) กล้ามเนื้อลูกตา (muscle of eyeball) 2) ช่องจมูก (nasal cavity) สำหรับให้อากาศ ไหลผ่าน 3) ช่องปาก (oral cavity) เป็นที่บรรจุอวัยวะ ลิ้น (tongue) ฟัน (teeth)



ช่องโพรงภายในกระดูกสันหลัง (spinal canal) อยู่ติดต่อกับช่องโพรง ภายใน กะโหลกศีรษะมีไขสันหลัง (spinal cord) เป็นส่วนประกอบทอดทะลุถึงกัน



Q & A